Chirurgische Eingriffe in der Augenheilkunde - ein Überblick

Priv.-Doz. Dr. Alexandra Luksch

Augenabteilung Sanatorium Hera

Chirurgische Eingriffe

- Graue Star Operation
- Grüne Star Operation
- Laseroperationen
- Intravitreale Injektionen
- Netzhautchirurgie
- Hornhauttransplantation
- Lidchirurgie

Grauer Star - Katarakt

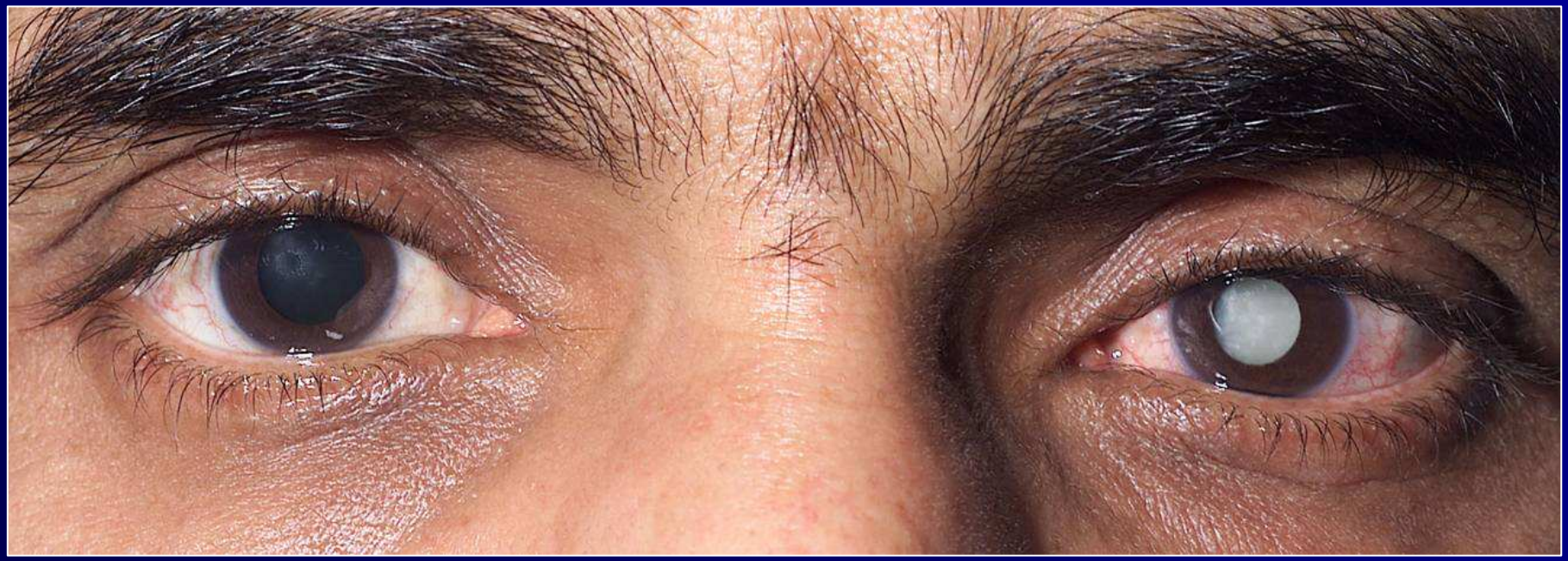

Ursachen des grauen Stars

- Altersbedingt (am häufigsten)
- Angeboren
- Traumatisch
- Röntgenstrahlen
- Uveitis
- Kortikosteroide

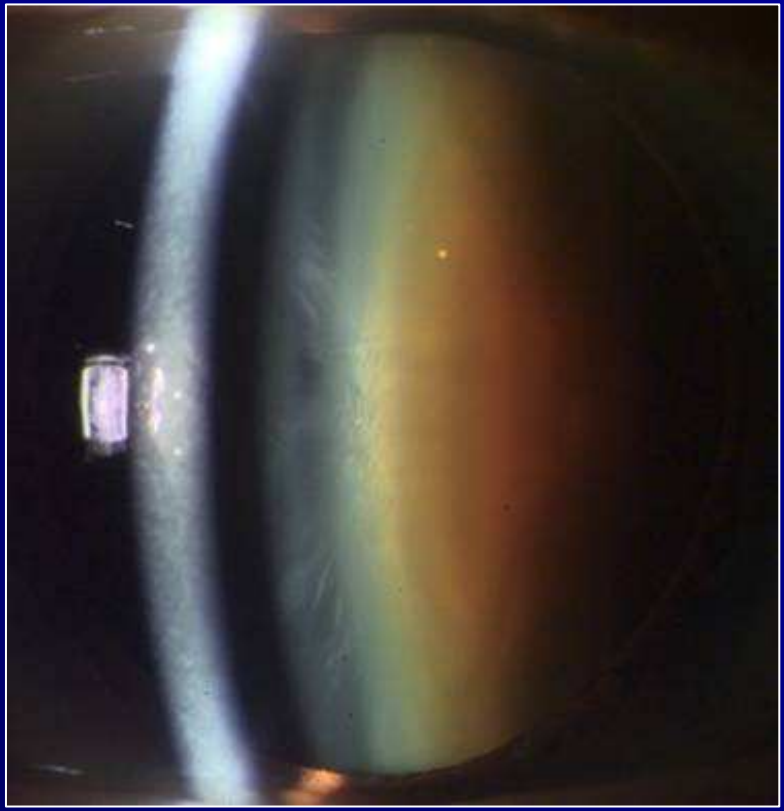

Symptome

- Visusabnahme
- Blendung
- vermindertes Kontrastsehen
- veränderte Farbwahrnehmung
- Doppelbilder
- Myopisierung

Kataraktchirurgie

Biometrie

Anästhesie

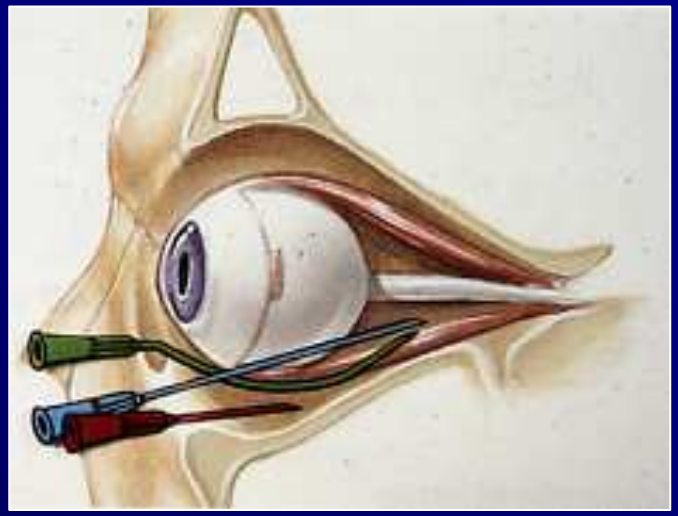

Operationsvorbereitung

Mikrochirurgische Operation

Moderne Kataraktchirurgie

Eröffnung der Vorderkammer

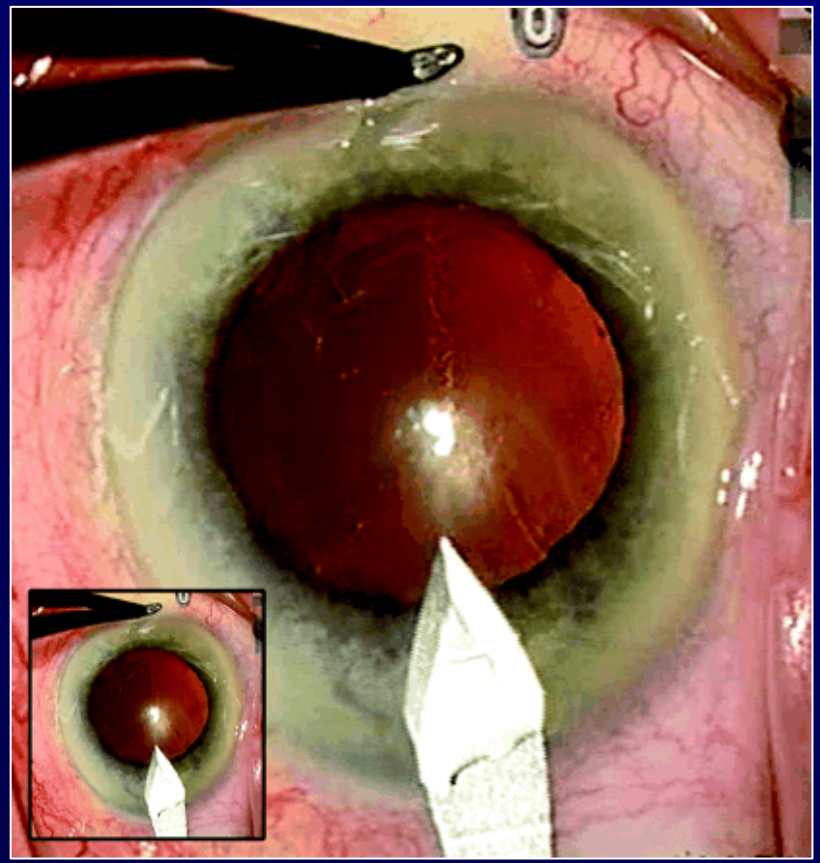

Injektion von Viskoelastikum

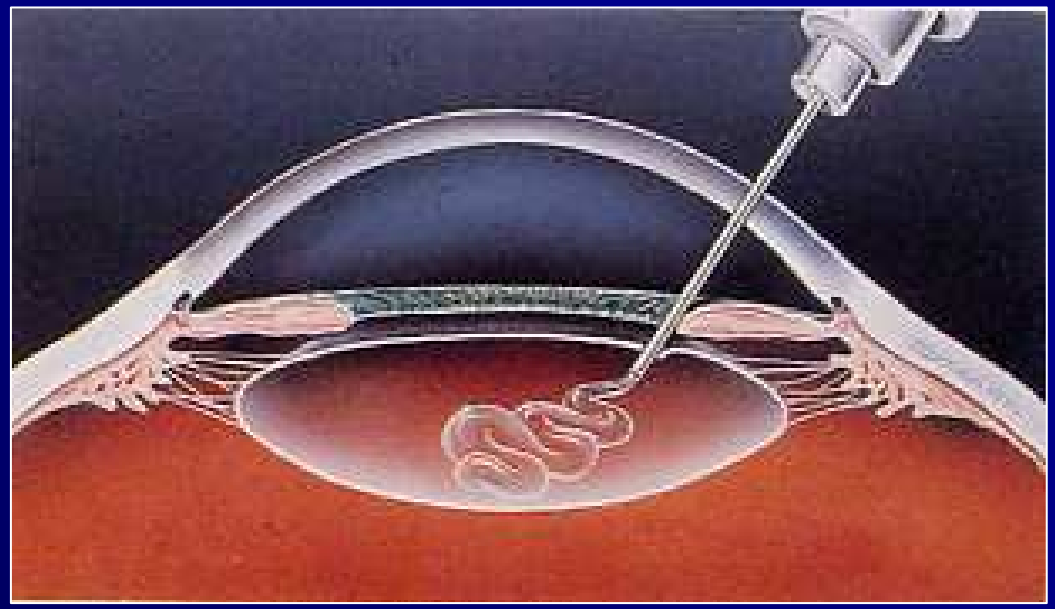

Moderne Kataraktchirurgie

Eröffnung der Vorderkapsel

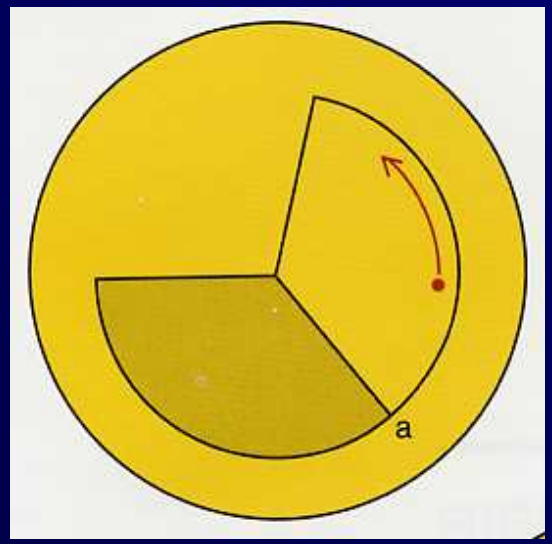

Phakoemulsifikation

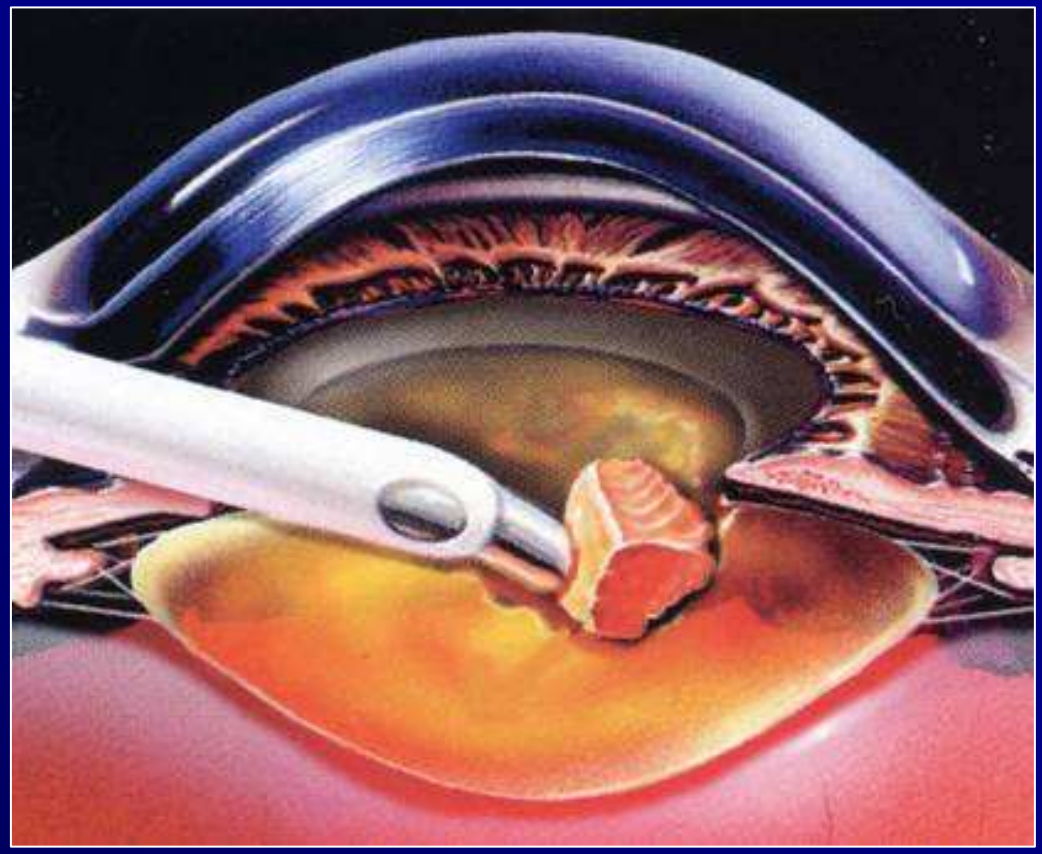

Faltlinsenimplantation



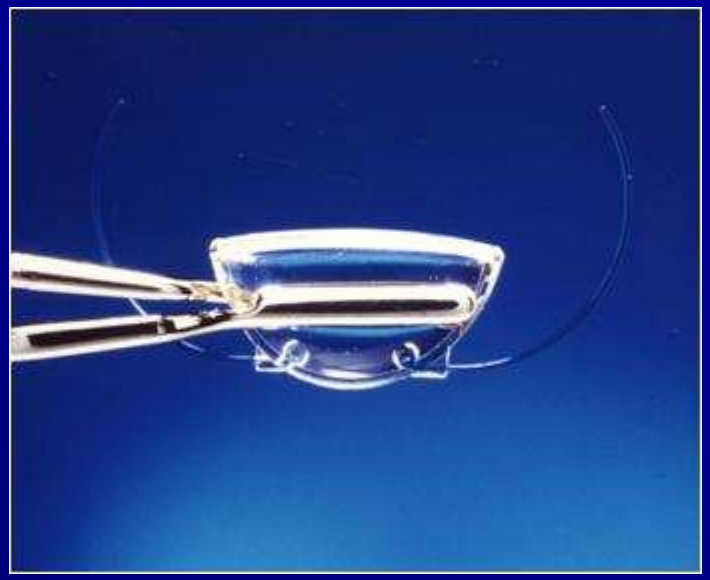

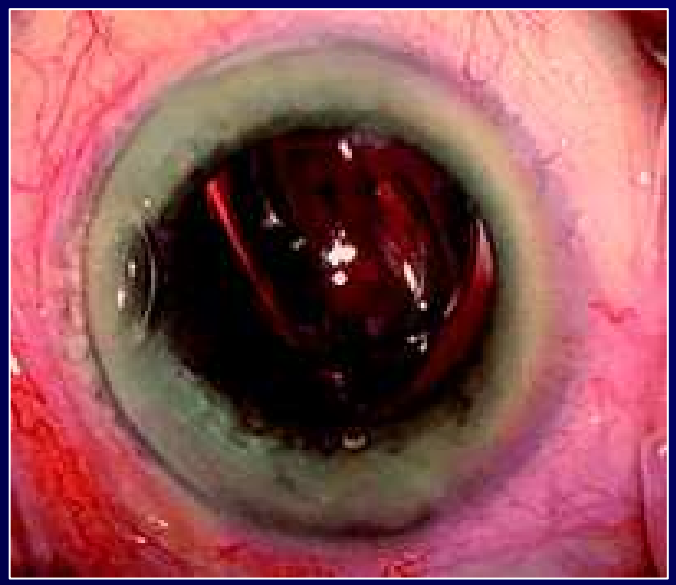

Komplikationen

- Endophthalmitis
- Augendrucksteigerung
- Netzhautablösung
- Makulaödem
- Glaskörpervorfall
- Erblindung des Auges

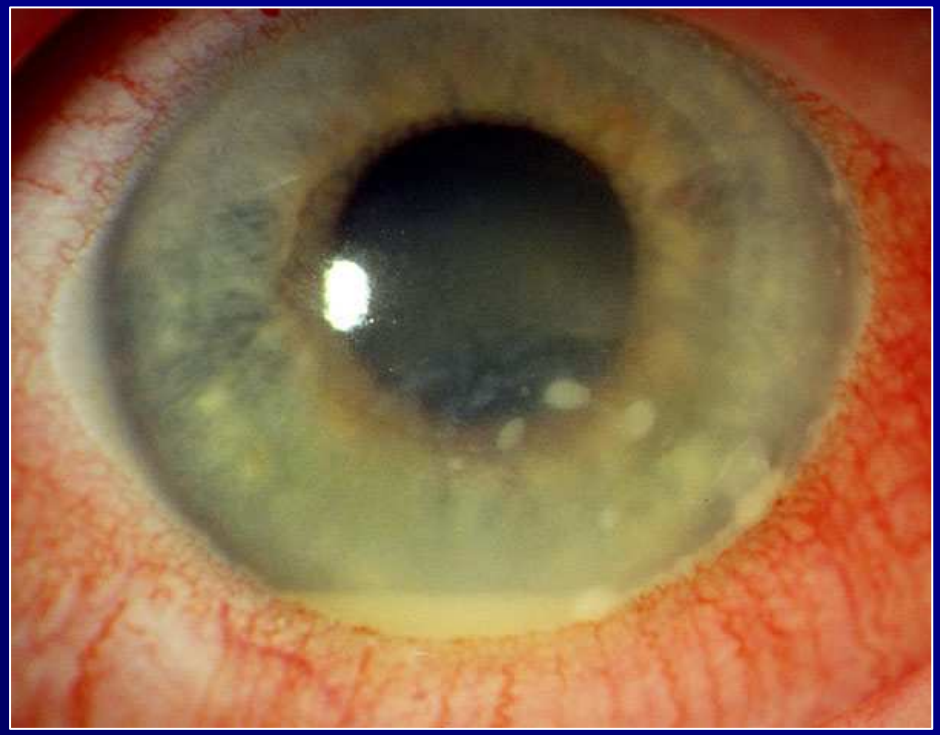

Nachstar

YAG-Kapsulotomie

Grüner Star - Glaukom

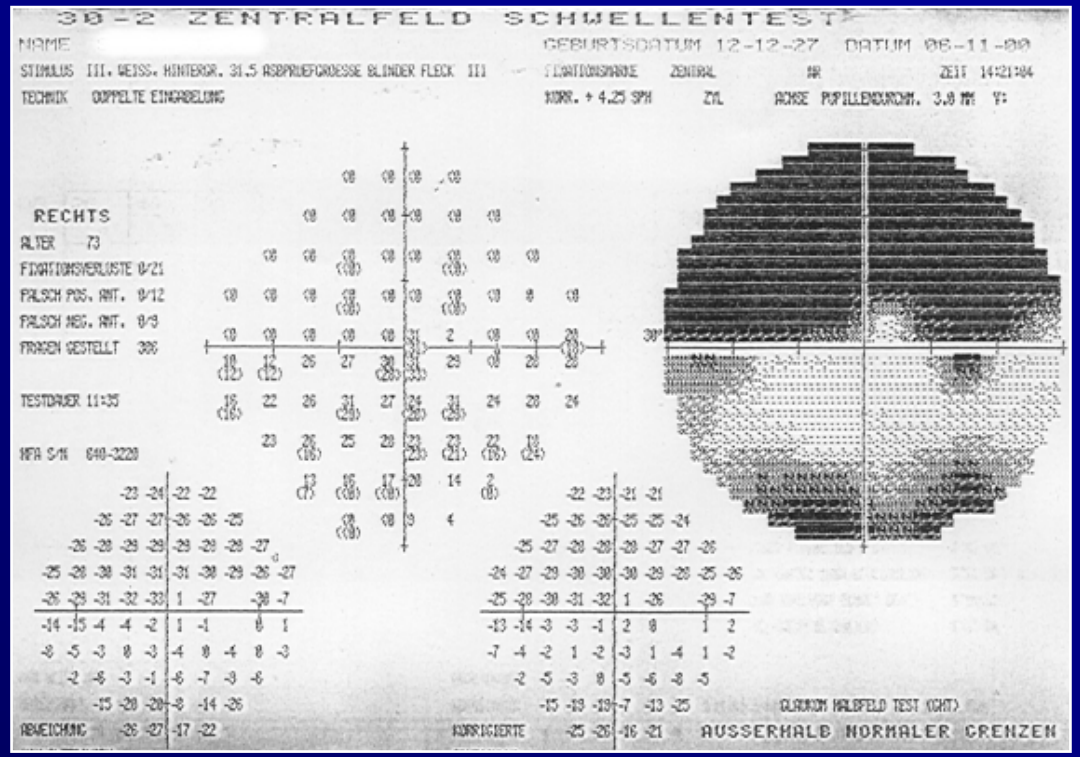

Primäres Offenwinkelglaukom

Ursache:

Abflussbehinderung im Trabekelmaschenwerk

→ Augendruckanstieg → Sehnervenschaden

Häufigkeit: ca. 3% der > 40-jährigen

→ ab 40 Lj. 1 x jährlich zum Augenarzt:

Augendruck und Sehnerven kontrollieren!

Normaldruckglaukom

Augendruck: 10-20 mm Hg

+ Sehnervenschaden und Gesichtsfeldausfälle

Ursache: Verminderte Sehnervendurchblutung

Erhöhtes Risiko:

- Migräne
- niedriger Blutdruck
- kalte Hände/Füße
- pos. Familienanamnese

Papillenexkavation bei Glaukom

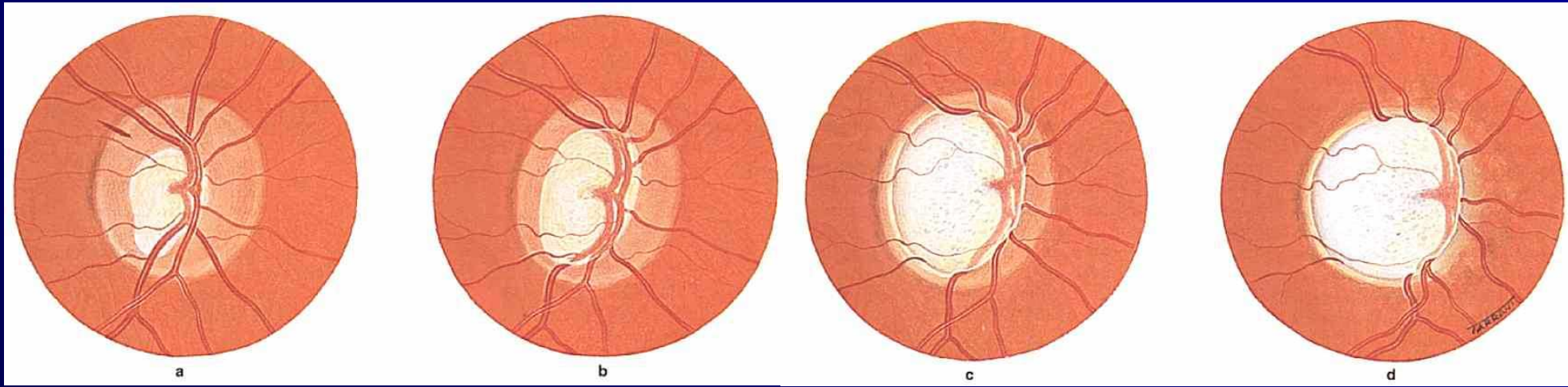

Gesichtsfeldausfall





Symptome

Keine!

Warum?

Augendruck 20-40 mm Hg, d.h. keine Schmerzen,

Gesichtsfeldausfälle zunächst nur peripher

Verlauf:

Chronisch, über Jahre

Später Orientierungsstörung bis Erblindung infolge Gesichtsfeldverfall

Glaukomtherapie

- Therapieziel
  - weitere Progredienz des Schadens vermeiden bzw. verlangsamen
- Augendrucksenkung
  - Zieldruck (abhängig von Ausgangsdruck und Ausmaß des Schadens)
  - Medikamentös (Augentropfen)
  - Bei Unwirksamkeit (bzw. nicht ausreichender Wirksamkeit), Unverträglichkeit:

Laser oder Chirurgie

Chirurgische Glaukomtherapie

- Lasertrabekuloplastik
  - Applikation von Laserherden am Trabekelwerk
  - Geringe Drucksenkung (ca. 15-20%)
  - Oft nur passager (1-5 Jahre)
- Trabekulektomie + Zytostatikum (Filtrationsoperation)
  - Mit Skleraläppchen gedeckte Fistulation
- Trabekulotomie (Kammerwinkeleinriß)
  - Eröffnung des Schlemm´schen Kanals zur Vorderkammer hin
- Drainageröhrchen (Ahmed valve)

Sickerkissen nach Filtrationsoperation

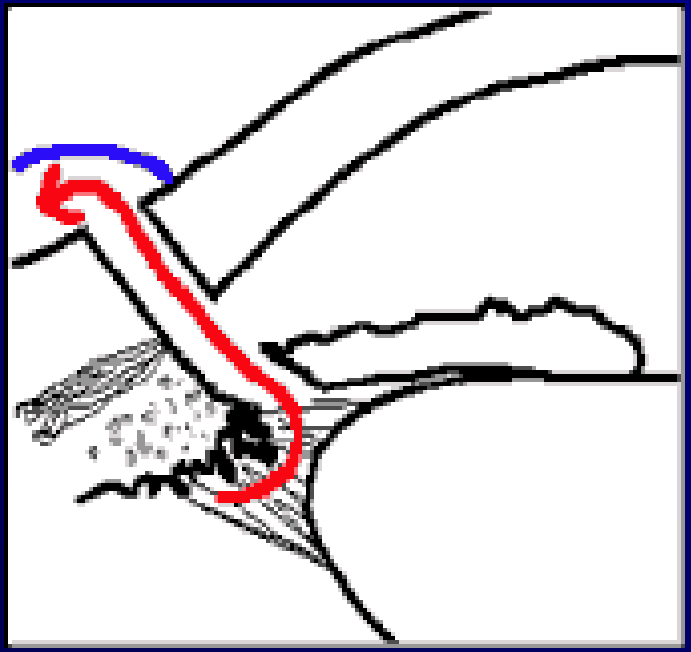

Trabekulektomie:

Ableitung des Kammerwassers unter die Bindehaut mit Ausbildung eines "Sickerkissens"

Akutes Glaukom
Engwinkelglaukom
Winkelblockglaukom

Gefahr für das Auge!

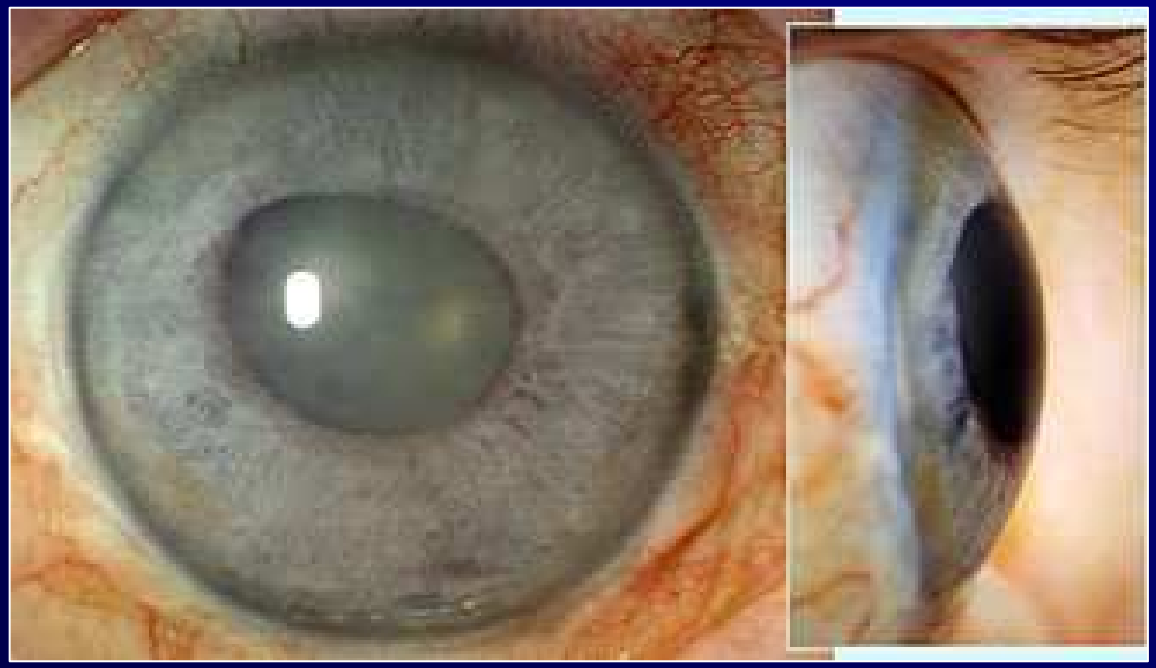

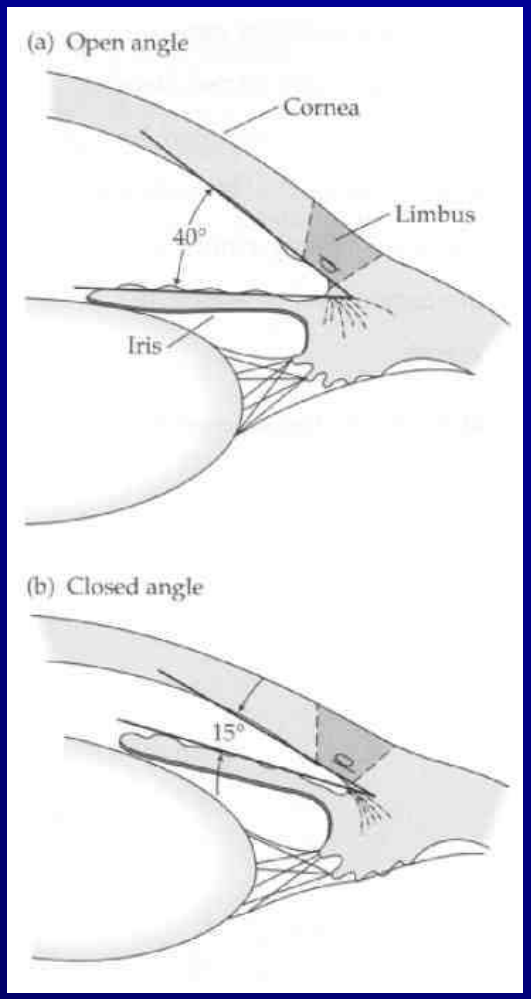

Akutes Winkelblockglaukom

Symptome

- Nebelsehen, oft starke Sehverschlechterung
- Steinharter Bulbus, Pupille lichtstarr
- Regenbogenfarben um Lichtquellen
- Akut starke Kopfschmerzen, periorbital ausstrahlend
- Oft Übelkeit, manchmal Erbrechen
- In der Regel einseitig

ND:YAG Laseriridotomie
Iridektomie

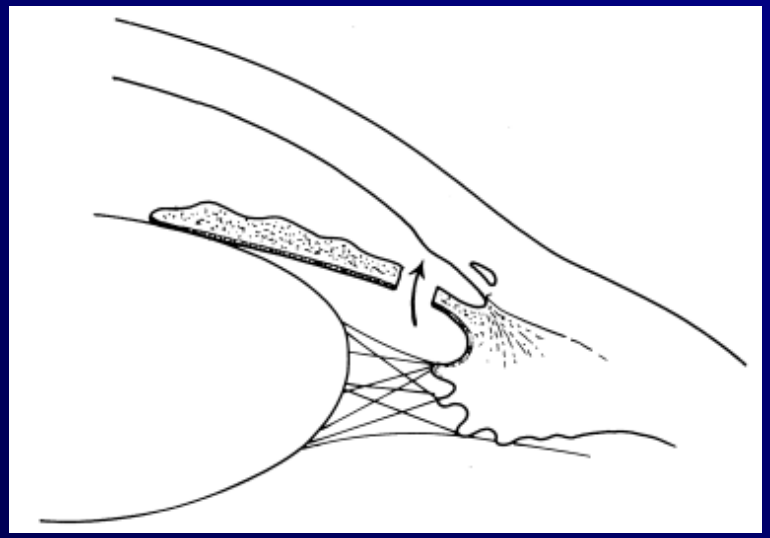

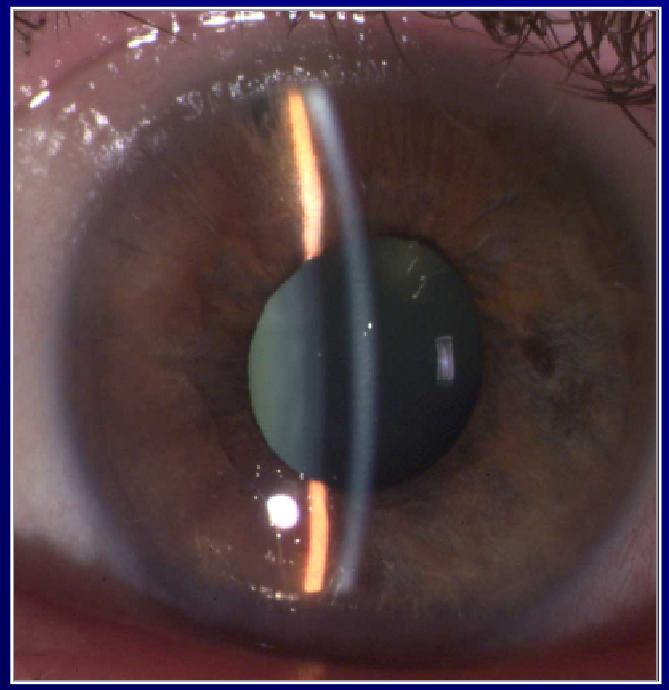

Kongenitales kindliches Glaukom

Proliferative diabetische Retinopathie

Merkmale:

- Vasoproliferationen
- Präretinale Blutungen
- Glaskörperblutungen
- Fibrosierte Proliferationen
- Netzhautabhebung

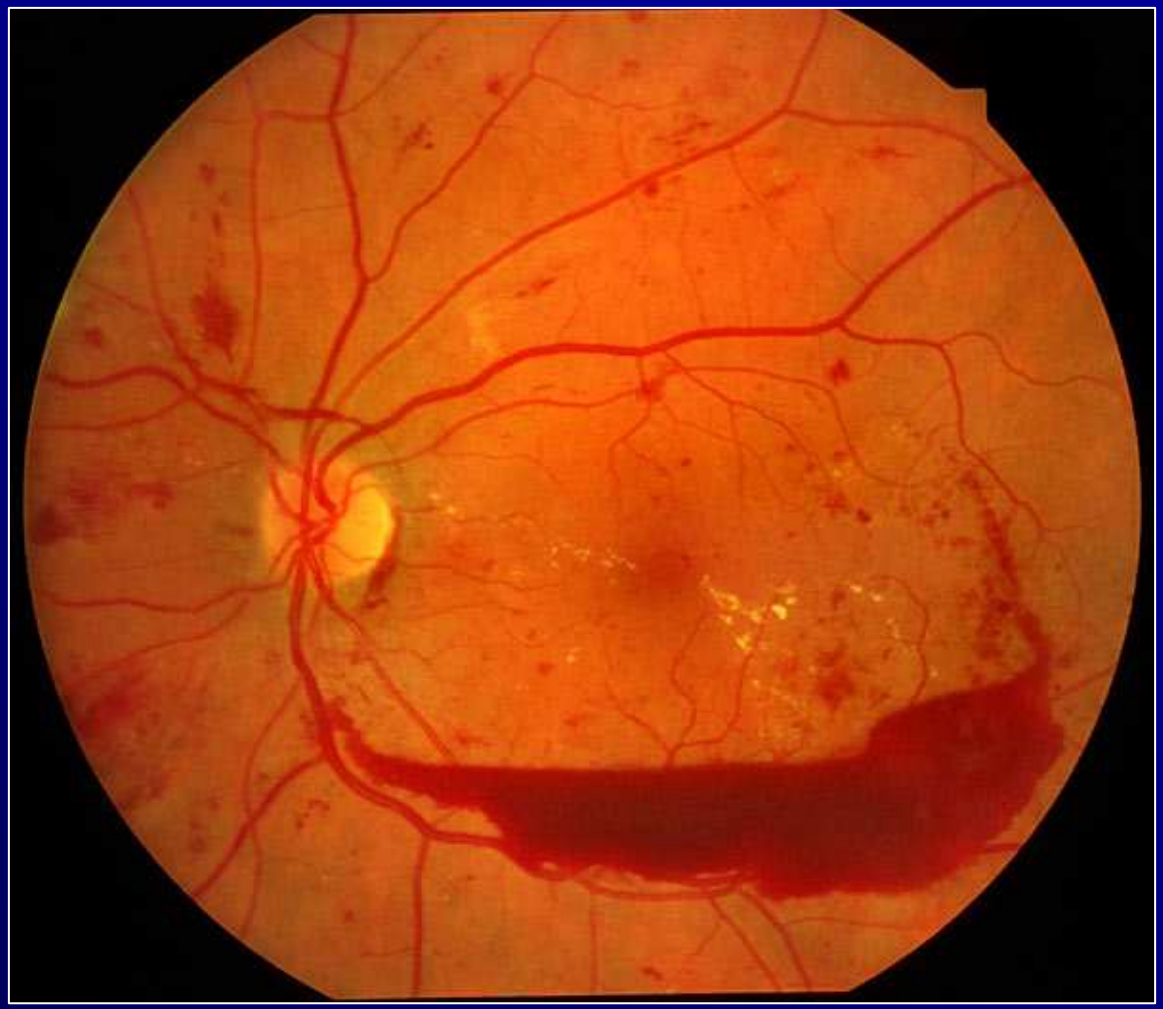

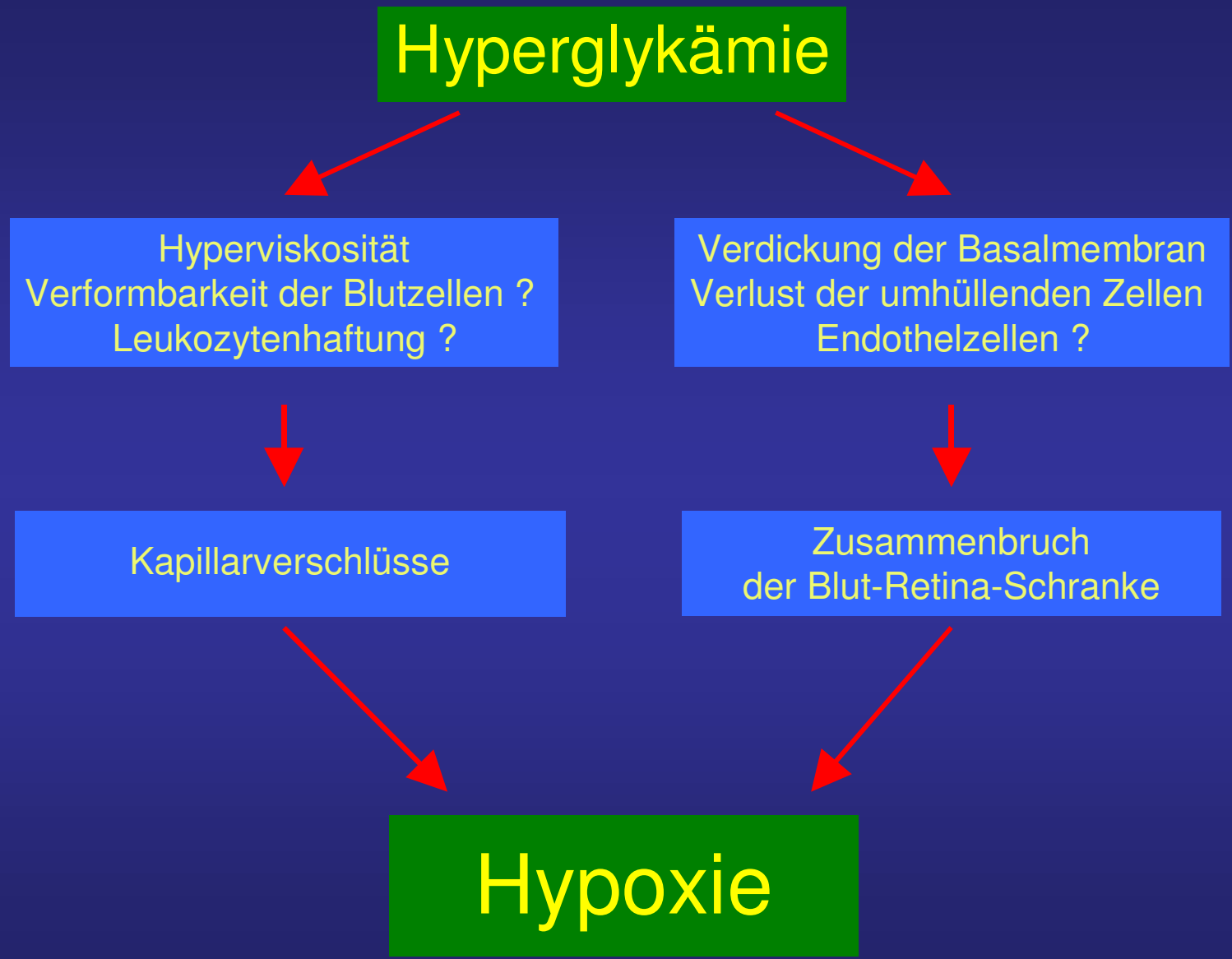
Hyperglykämie
Hyperviskosität
Verformbarkeit der Blutzellen ?
Leukozytenhaftung ?
Verdickung der Basalmembran
Verlust der umhüllenden Zellen
Endothelzellen ?
Kapillarverschlüsse
Zusammenbruch
der Blut-Retina-Schranke
Hypoxie

Risikofaktoren

- Hyperglykämie

HbA1C – Grenze:
< 7% bei Typ 1
< 6,5% bei Typ 2

- Hypertonie

Bessere Einstellung: 34 % Reduktion der DRP-Progression

RR – Grenze:
max. 120/80

- Hyperlipidämie
- Nephropathie
- Hormonelle Veränderungen
  - Pubertät
  - Schwangerschaft

Prognose der proliferativen diabetischen Retinopathie

- Risiko für Verlust des Sehvermögens 26-37% pro Jahr
- Risikoreduktion mit Laser bis zu 50 %

Therapie: Argon-Laserkoagulation

50% Risikoreduktion eines schweren Sehverlustes

Intravitreale Injektion

VEGF Inhibitoren

- Macugene®
- Lucentis®
- Avastin ®

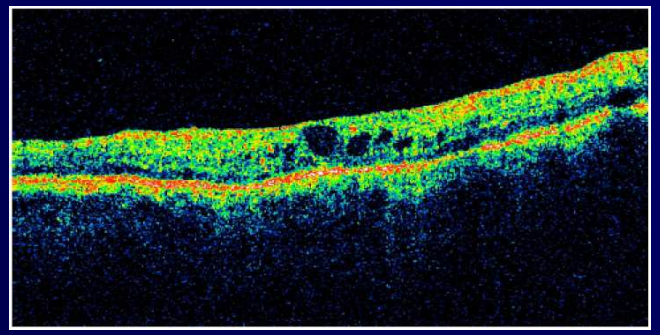

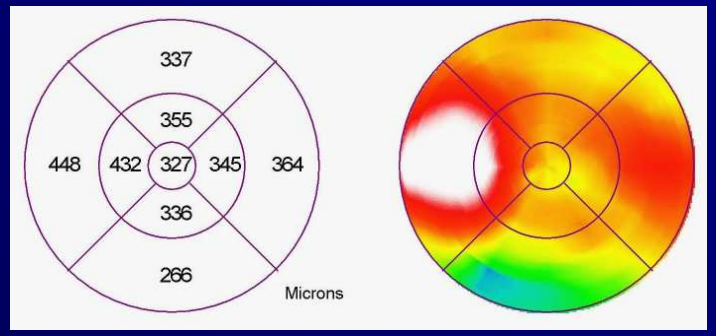

Prä-OP

Visus 0,4

NH-Dicke 320µm

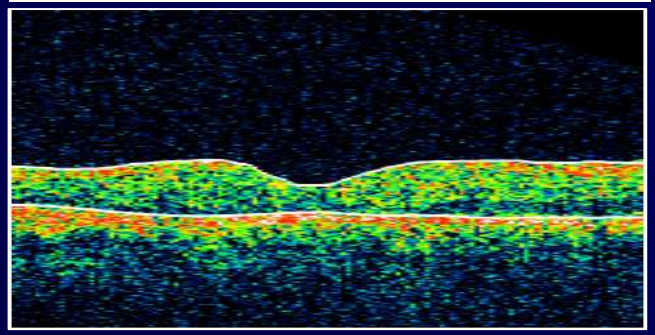

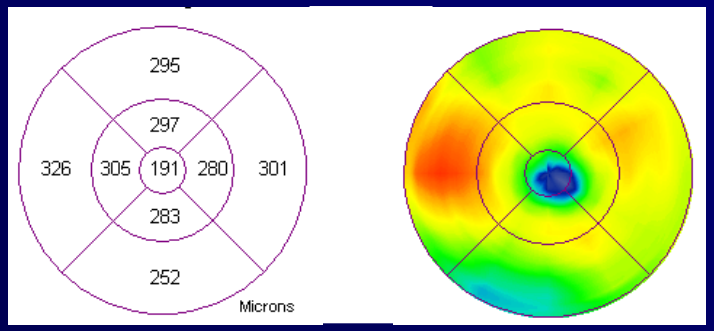

4 Monate

Visus 0,8 (+11 BS)

NH-Dicke 165µm

Netzhautablösung

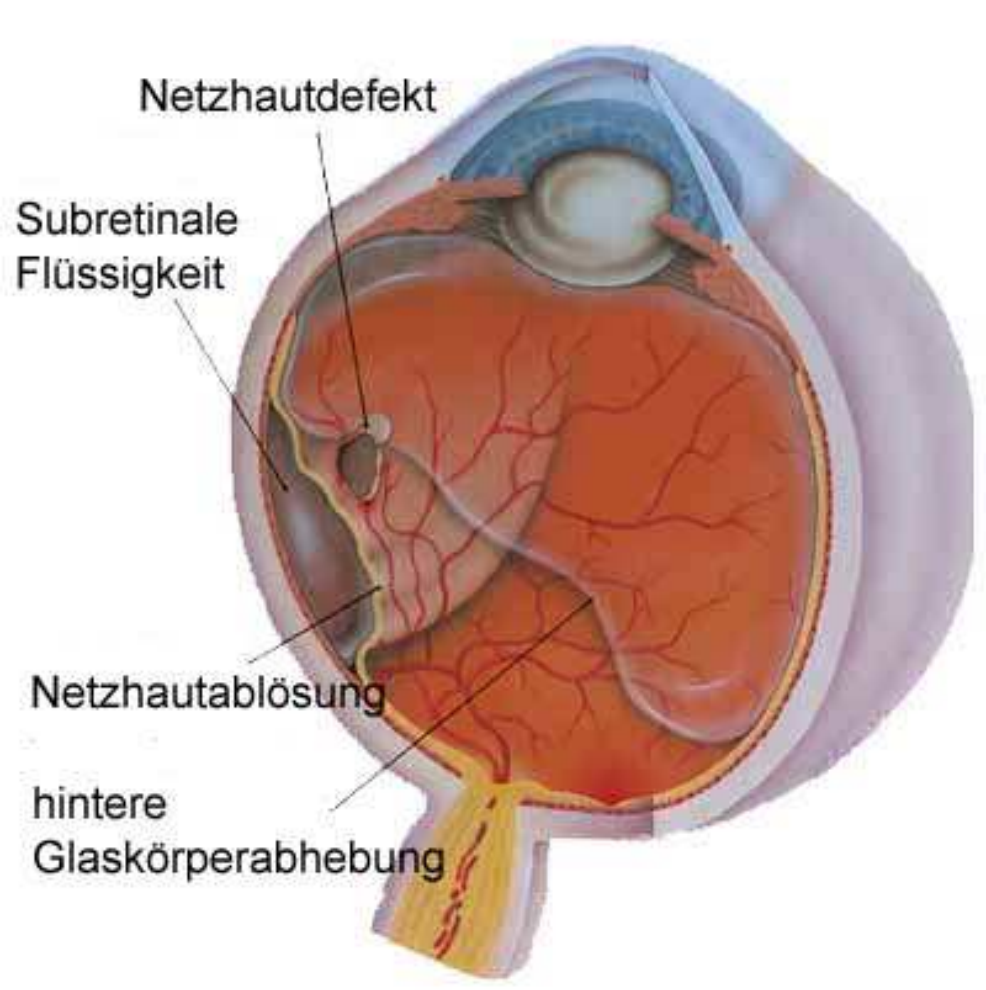

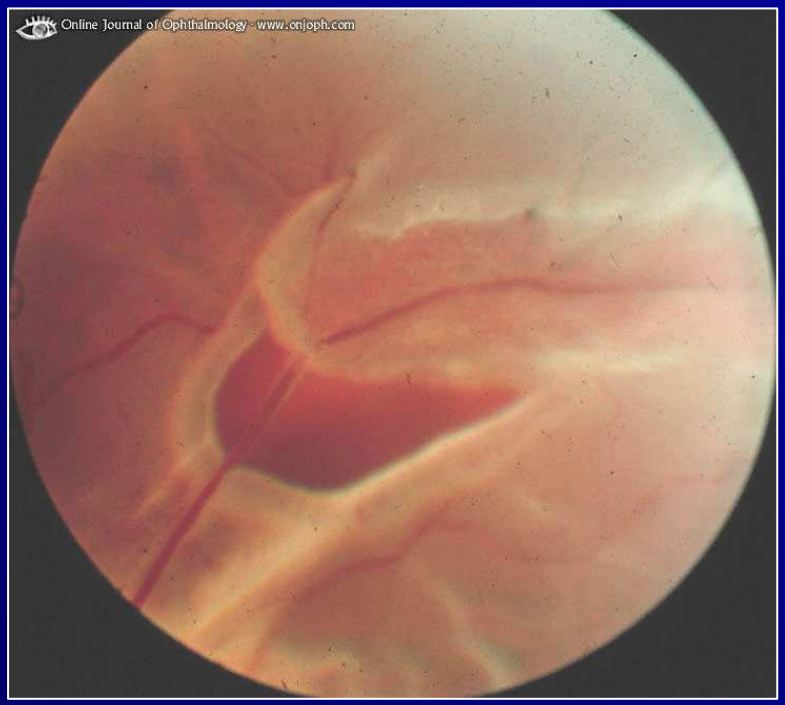

Symptome und Ursachen

- Blitze
- Rußregen
- Schatten („Vorhang“)
- Sehverschlechterung
- KEINE Schmerzen

- Kurzsichtigkeit
- nach Augenverletzung
- spontan
- st.p. Netzhautablösung

Unbehandelt besteht Erblindungsgefahr!

Buckelchirurgie bei Netzhautablösung

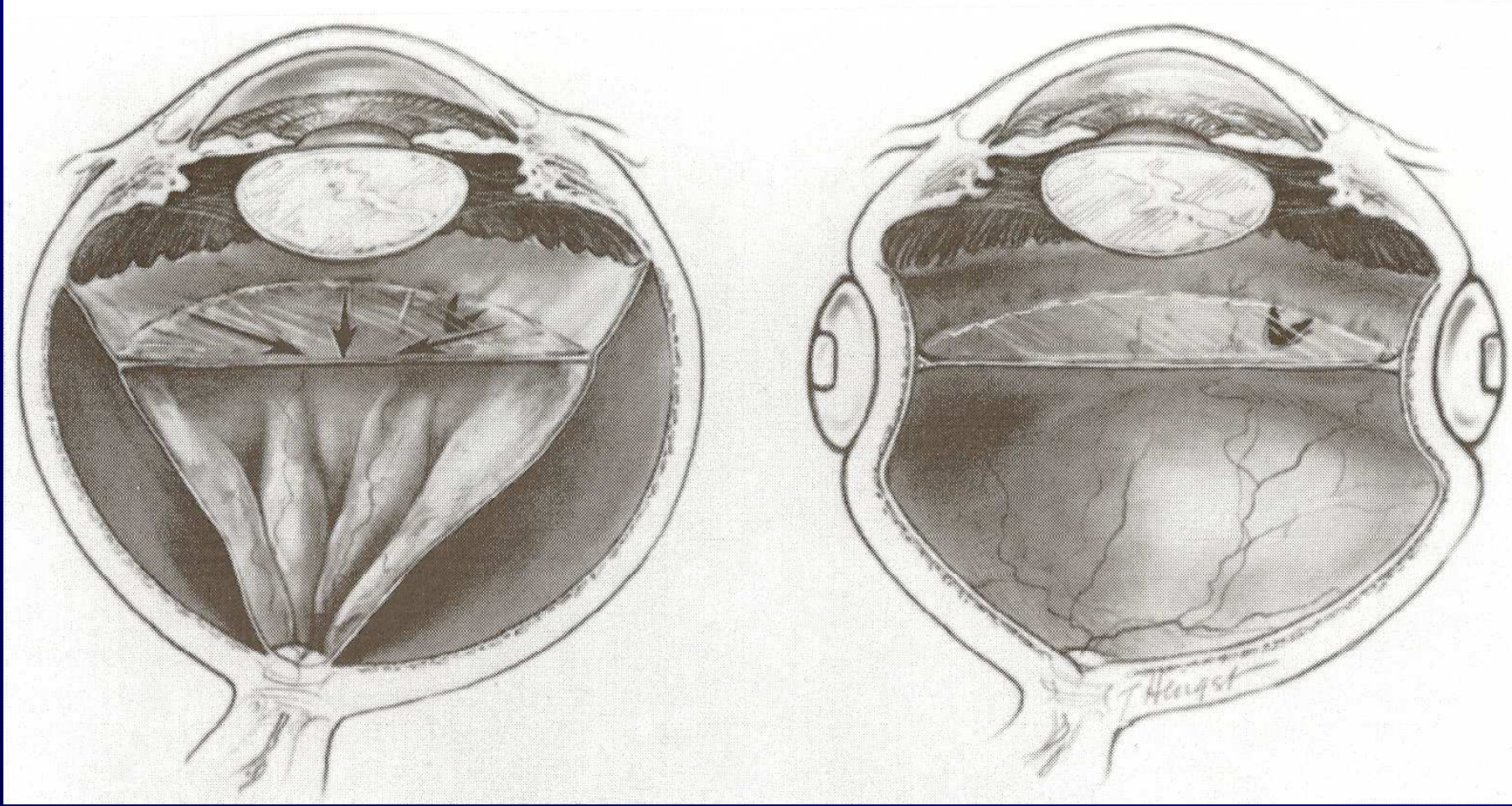

Vitrektomie - Glaskörperentfernung

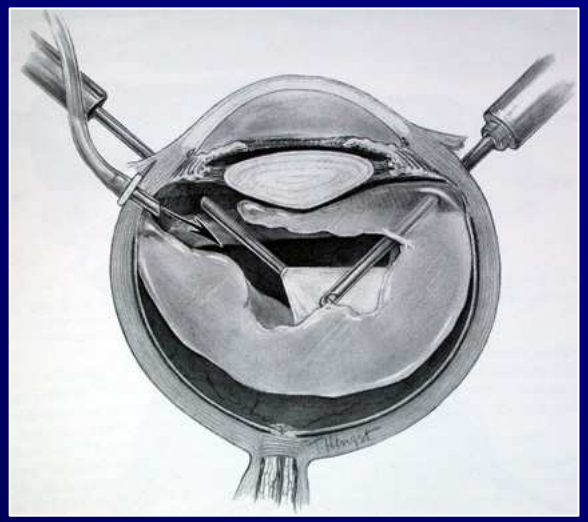

Prinzip:

Entfernung des Glaskörpers mit kombiniertem Saug-Schneidegerät

+ Aufrechterhaltung des Tonus durch Nachfließen von Flüssigkeit

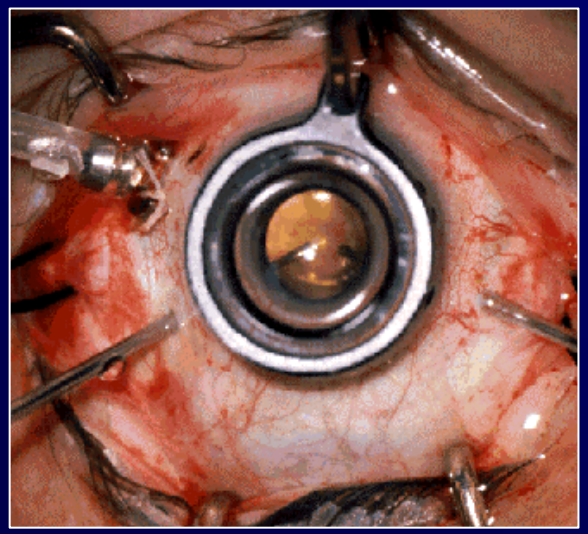

Hornhauttransplantation

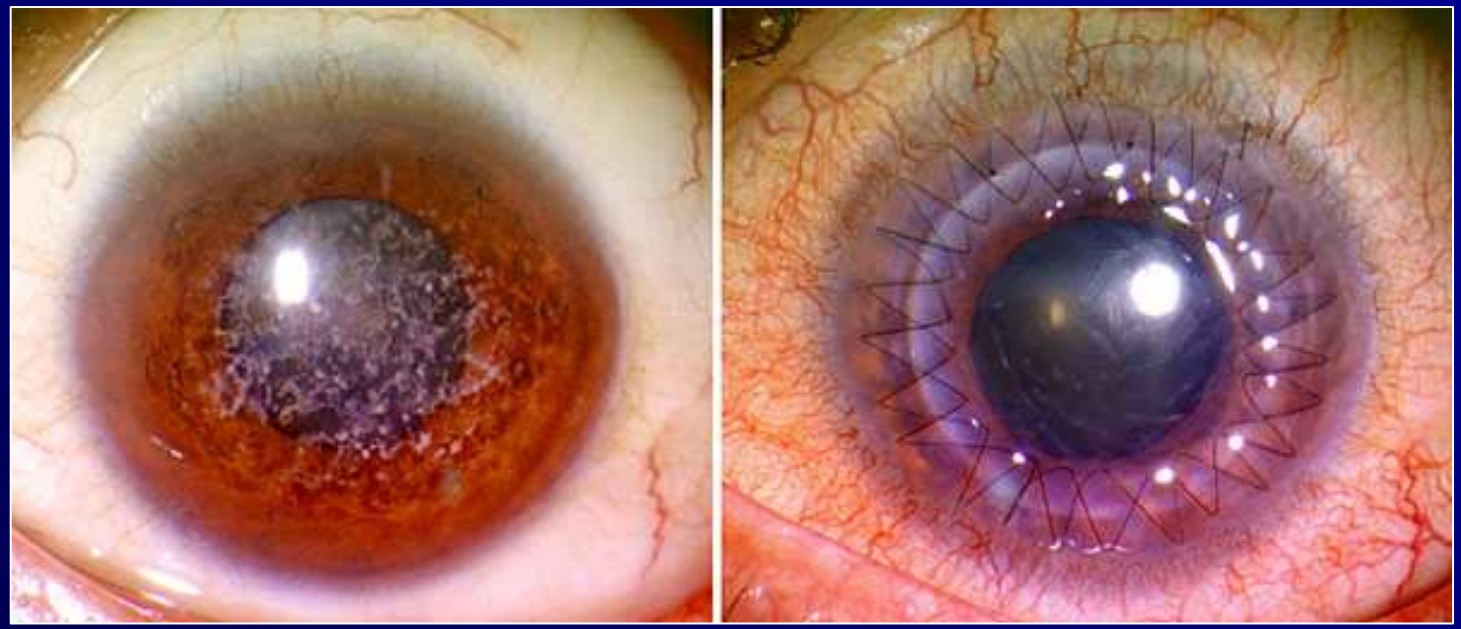

Indikation und Methoden

- Hornhautdystrophie
- zentrale Hornhautnarbe nach Verletzung oder nach Infektion
- durchgreifende Keratoplastik
- lamelläre Keratoplastik

größtes Risiko:

Abstoßungsreaktion!

Hornhauttransplantation

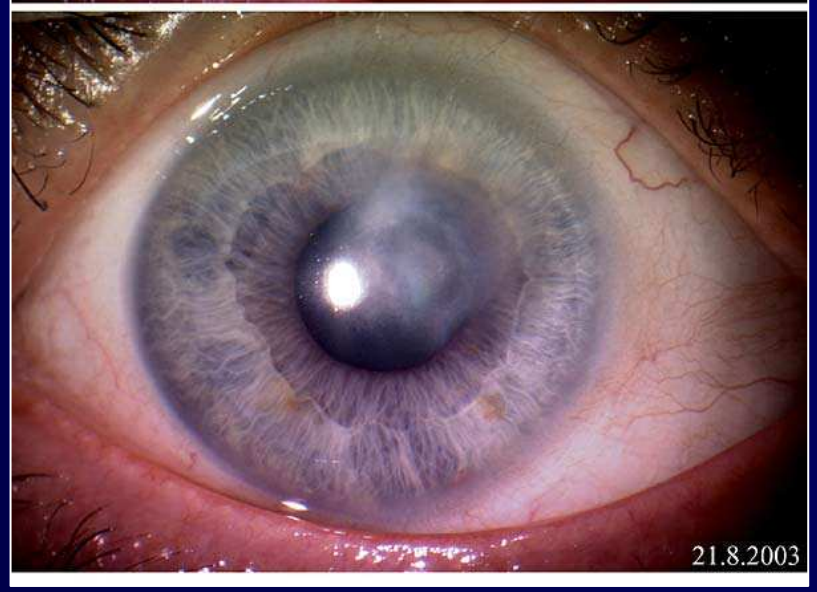

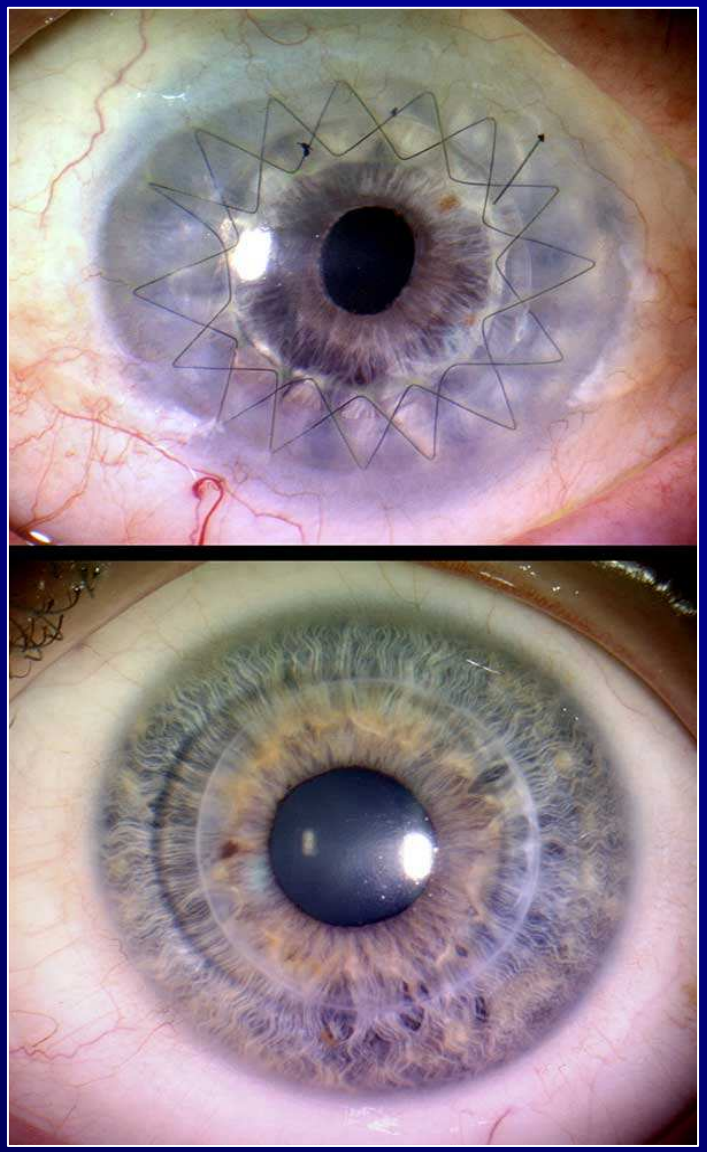

Lidchirurgie – Blepharoplastik

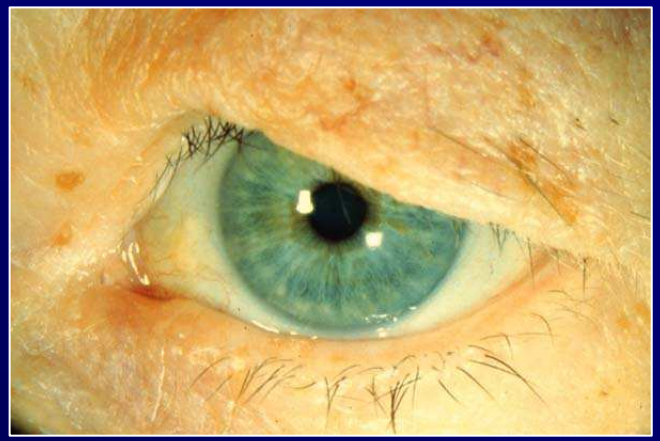

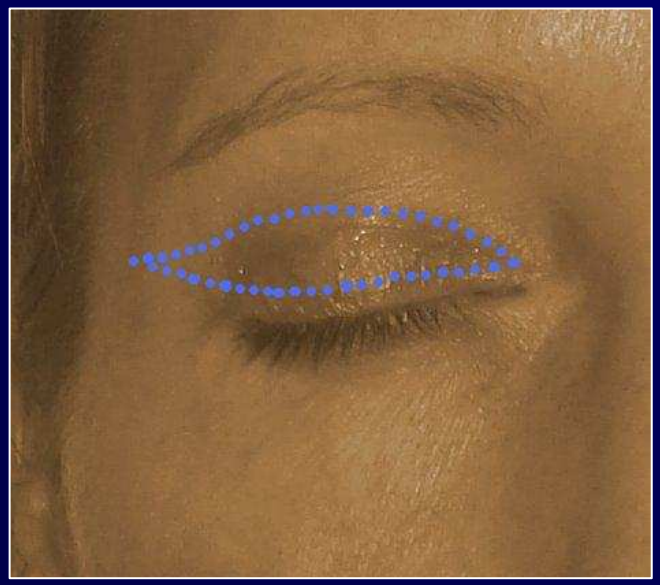

- Medizinische Indikation:
  Gesichtsfeldeinschränkung und Ermüdungserscheinungen durch erschlaffte Lidhaut
- Entfernung von überschüssiger Haut + ev. Fettgewebe

Risken:

- Hämatom
- Seitendifferenz
- Narbe
- Über-, Unterkorrektur

Oberlidplastik

Oberlidplastik

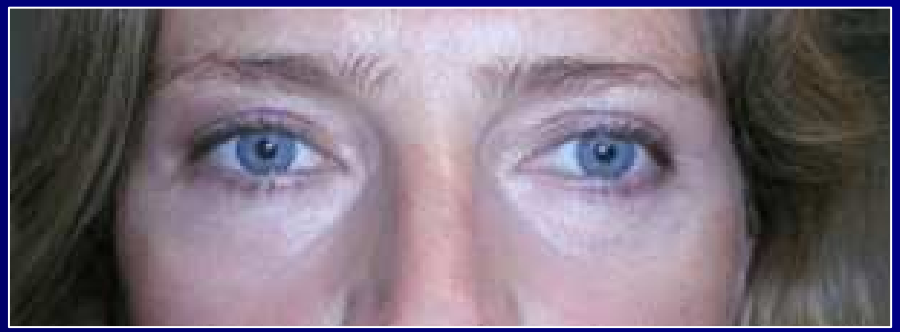

Danke für Ihre Aufmerksamkeit !